

Actualización sobre el diagnóstico y tratamiento del síndrome de aspiración de meconio.

Update on diagnosis and treatment of meconium aspiration syndrome.

Juan Diego Vargas Cedeño¹, Josué Marín Zúñiga², Fiorella Carvajal Barboza³

1 Médico Pediatra, Residente de Neonatología, Departamento de Neonatología, Hospital Nacional de Niños "Dr. Carlos Sáenz Herrera", San José, Costa Rica.

2 Médico General, Escuela de Medicina, Universidad Latina de Costa Rica (ULATINA), San José, Costa Rica.

3 Médico General, Escuela de Medicina y Cirugía, Universidad de Costa Rica (UCR), San José Costa Rica.

✉ Contacto de correspondencia: Josué Marín Zúñiga jmarinzu@gmail.com

RESUMEN

El Síndrome de Aspiración de Meconio (SAM) es una entidad caracterizada por dificultad respiratoria que sucede en pacientes que nacen a través de líquido amniótico meconizado, cuyos síntomas no pueden explicarse de otra manera. El SAM puede presentarse con diversos grados de severidad, desde una condición leve hasta ser potencialmente mortal con insuficiencia respiratoria y secuelas permanentes. Su fisiopatología involucra el paso o aspiración de meconio de manera intrauterina o postnatal con posterior enfermedad pulmonar que resulta en hipoxemia, acidosis y, potencialmente, hipertensión arterial pulmonar. El SAM se diferencia de otras causas de dificultad respiratoria neonatal según los antecedentes del paciente, la historia clínica, el examen físico y los hallazgos radiográficos. En esta revisión bibliográfica se revisa la presentación clínica y evaluación diagnóstica que debe realizarse, además se pretende direccionar el manejo médico y ventilatorio a seguir debido a las mejoras en la reanimación neonatal durante los últimos años. Estos cambios recientes han contribuido con la disminución de su incidencia y gravedad, sin embargo, aún se necesitan más estudios controlados aleatorizados para la optimización de la atención de los lactantes no vigorosos con SAM.

Palabras clave: aspiración, meconio, dificultad respiratoria, neonatal.

ABSTRACT

Meconium Aspiration Syndrome (MAS) is an entity characterized by respiratory distress that occurs in patients who are born through meconized amniotic fluid, whose symptoms cannot be explained in any other way. MAS can present with varying degrees of severity, from a mild condition to life-threatening with respiratory failure and permanent sequelae. Its pathophysiology involves intrauterine or postnatal passage or aspiration of meconium with subsequent lung disease resulting in hypoxemia, acidosis, and potentially pulmonary arterial hypertension. MAS is differentiated from other causes of neonatal respiratory distress based on patient history, medical history, physical examination, and radiographic findings. In this bibliographical review, the clinical presentation and diagnostic evaluation that must be carried out are reviewed,

Cómo citar:

Vargas Cedeño, J. D., Marín Zúñiga, J., & Carvajal Barboza, F. Actualización sobre el diagnóstico y tratamiento del Síndrome de Aspiración de Meconio. Revista Ciencia Y Salud Integrando Conocimientos, 7(4). <https://doi.org/10.34192/cienciaysalud.v7i4.661>

Recibido: 16/Mar/2022

Aceptado: 10/Oct/2023

Publicado: 14/Dic/2023



in addition, it is intended to direct the medical and ventilatory management to be followed due to the improvements in neonatal resuscitation in recent years. These recent changes have contributed to a decrease in its incidence and severity, however, more randomized controlled studies are still needed to optimize the care of non-vigorous infants with MAS.

Keywords: aspiration, meconium, respiratory distress, neonatal.

INTRODUCCIÓN

El SAM es una condición clínica que ocurre con más frecuencia en los recién nacidos de término o posttérmino con antecedente de haber presentado un líquido amniótico meconizado (1). Esta entidad se caracteriza por insuficiencia respiratoria y hallazgos radiológicos específicos que no pueden ser explicados por otra causa o patología (1,2).

El diagnóstico de SAM se basa en tres aspectos: los antecedentes perinatales del recién nacido, los hallazgos clínicos y los radiológicos (1,3). La severidad es variable y va desde leve, moderada hasta severa con pacientes que ameritan ventilación mecánica asistida de manera prolongada.

El manejo inicial debe guiarse por los principios generales de reanimación neonatal (1,3), incluyendo manejo avanzado de la vía aérea, con intubación endotraqueal y ventilación mecánica asistida en caso de presentarse un esfuerzo respiratorio inadecuado (taquipnea, quejido, dificultad respiratoria) o una frecuencia cardíaca menor a 100 lpm (1,3). Su tratamiento tiene como objetivo el prevenir infecciones y alteraciones metabólicas, optimizando la ventilación pulmonar para disminuir el estrés secundario a la hipoxia y procurar la estabilización hemodinámica del paciente (1,3).

La sospecha temprana es indispensable, con el fin de tomar las medidas preventivas y terapéuticas para evitar presentaciones severas del síndrome y el desarrollo de secuelas a largo plazo en el neonato.

MÉTODOS

Se realizó una revisión bibliográfica actualizada incluyendo metaanálisis, reportes de bases de datos estadísticos, artículos originales y artículos de revisión sobre el Síndrome de Aspiración de Meconio, con énfasis en su diagnóstico y manejo actualizado. Para ello se consultaron como principales bases de datos: Google Scholar, Scielo y Pubmed y se utilizaron las palabras clave: síndrome de aspiración de meconio, dificultad respiratoria y neonatal. Se obtuvo un total de 31 artículos en idiomas español e inglés, con referencias además sobre la epidemiología, fisiopatología, para llegar a un diagnóstico temprano y tratamiento óptimo actualizado de dicho síndrome.

Epidemiología

El Síndrome de Aspiración de Meconio es un efecto adverso de un parto con líquido amniótico meconizado. No obstante, la mayoría de nacimientos con líquido amniótico meconizado no van a traducirse en recién nacidos con SAM (4).

Se estima que a nivel global, un 15-20% del total de partos van a presentarse con líquido amniótico meconizado y, de estos, un 5% de los recién nacidos vivos, van a tener alto riesgo de desarrollar SAM (5,6). La mayoría de los recién nacidos con aspiración de meconio no van a presentar síntomas de dificultad respiratoria (7).

La literatura reporta hasta 2.49:1000 nacidos vivos asintomáticos y de forma sintomática hasta 1.15:1000 nacidos vivos (2,5).

Como se mencionó anteriormente la presencia de líquido amniótico meconizado no es sinónimo de SAM, sin embargo, su ausencia tiene un valor predictivo negativo clínicamente significativo, en algunos reportes de casos de hasta 97% (7).

Esta entidad produce una alta morbimortalidad principalmente respiratoria (2,5). La morbilidad producida por el SAM es variada y puede ir desde leve, con requerimientos limitados de oxígeno suplementario, hasta severa con un riesgo de muerte, enterocolitis aguda necrotizante (EAN) y secuelas neurológicas permanentes (2,6).

A pesar de que el SAM sigue siendo una causa importante de morbilidad respiratoria en el recién nacido, se ha visto que tanto su incidencia como su severidad han ido disminuyendo en los últimos 30 años (4).

Factores de Riesgo

Pacientes con antecedente de haber presentado un monitoreo fetal anormal o no tranquilizante aunado al hallazgo de meconio espeso en tráquea en un recién nacido no vigoroso, con un puntaje en la escala de APGAR menor a 7 al primer y quinto minuto son factores de riesgos para desarrollar SAM al nacer en un 79.8% (2,6,8,9).

Otros factores de riesgo relacionados con el desarrollo de SAM son los recién nacidos postérmino de embarazos de más de 41 semanas de gestación, esto se puede atribuir a dos factores, primero, por la madurez intestinal fetal y en segunda instancia puede ser secundario a la hipoxia perinatal que presenta el feto por una insuficiencia placentaria relativa, donde la placenta no es capaz de suplir las demandas metabólicas mínimas del feto (7,9).

Adicionalmente, los pacientes pequeños para la edad gestacional o con antecedente de restricción de crecimiento intrauterino, así como los pacientes nacidos por cesárea también se ha visto que presentan un riesgo aumentado para desarrollar SAM. En relación con la etnia, es más común que el SAM se presente en etnias negras y provenientes del sur de Asia (9,10).

Patogénesis

El Síndrome de Aspiración de Meconio se asocia con la aspiración de meconio espeso por parte del feto de forma intrauterina o durante las primeras respiraciones del recién nacido (1,3). El meconio es un material estéril, espeso, de color negro verdoso e inodoro, se demuestra por primera vez a nivel intestinal fetal usualmente durante el tercer mes de gestación. Su producción empieza a nivel del íleon entre la semana 10-16 de gestación y es excretado por primera vez en las primeras 24 horas de vida (11). Existen ocasiones en las que el meconio es excretado de manera temprana de forma intrauterina, produciendo un “líquido amniótico meconizado” (1). Este líquido es el resultado de la acumulación de desechos, incluidas las células descamadas de intestino, piel y mucina gastrointestinal. Además, contiene glicoproteínas específicas de grupos sanguíneos y una pequeña cantidad de lípidos y proteínas.

Se cree que los componentes del meconio causan inflamación del pulmón de manera prenatal y postnatal, produciendo una lesión directa. Esta inflamación refleja da como resultado una neumonitis exudativa e inflamatoria que produce exudación proteica con colapso alveolar y necrosis celular, todo esto traduciéndose como efectos nocivos sobre la actividad y la síntesis del surfactante (1,11).

La presencia de líquido amniótico meconizado se considera un indicador de sufrimiento fetal (3). Esto debido a que se considera que la hipoxia y la acidosis relacionadas con la compresión del cordón umbilical o de la cabeza fetal; además del aumento de la actividad simpática inducida por la hipoxia, producen una respuesta

vagal que aumenta la peristalsis e induce una relajación del esfínter anal dando como resultado la excreción de meconio a la cavidad uterina (1,3,11).

Se habla además que el SAM se puede dar secundario a una inflamación o infección prenatal (1,3), cuyo líquido amniótico presenta cantidades importantes de bacterias, endotoxinas y altas concentraciones de mediadores proinflamatorios que aumentan la peristalsis fetal y estimulan el paso del meconio, lo cual termina siendo aspirado por el feto (12).

En recién nacidos pretérmino es poco usual este fenómeno debido a la peristalsis ineficiente, el tono aumentado del esfínter anal, la presencia de un tapón terminal de meconio viscoso en el ampulla rectal y los niveles bajos de motilina que presenta el feto durante su vida intrauterina (1,3,13).

El principal mecanismo fisiopatológico del SAM es la obstrucción mecánica que produce el meconio espeso en la vía aérea del recién nacido (1,13). Con el inicio de la respiración, el meconio migra desde las vías aéreas centrales a las periféricas. Esto lleva a altas resistencias en la vía aérea, atelectasias y atrape aéreo (1,14).

Si la obstrucción es parcial, se estará ante una hiperinflación pulmonar (13). Lo anterior debido a que durante la inspiración, el diámetro de la vía aérea es mayor, permitiendo la entrada del aire a través de la obstrucción parcial. Sin embargo, como la vía aérea se estrecha durante la exhalación, el tapón de meconio termina de obstruir las vías aéreas, produciendo atrape aéreo. A este fenómeno se le conoce como “ball-valve effect” (3,11,13). Este último puede provocar fugas de aire y producir consecuentemente enfisema intersticial, neumotórax y neumomediastino (1). Por otro lado, si la obstrucción es total, se producirán atelectasias distales, que generarán áreas de pulmón no ventiladas, produciendo un desacople ventilación-perfusión empeorando la hipoxemia (3,14).

Se produce también inactivación del factor surfactante por los ácidos grasos que se encuentran en el meconio (1,11,13). Se ha visto que los componentes del meconio son capaces de alterar la viscosidad y la estructura del factor surfactante produciendo una toxicidad directa en los neumocitos tipo II. Esto facilita la formación de atelectasias, disminuye la compliance pulmonar y agrava el desacople ventilación-perfusión que se va a presentar en el recién nacido (1,14).

Por otro lado, el meconio posee una toxicidad directa hacia el parénquima pulmonar mediada por la inflamación capaz de inducir neumonitis química (1,11). En cuestión de horas, se pueden encontrar neutrófilos y macrófagos a nivel alveolar y en el parénquima pulmonar (1,14). El meconio induce también la liberación de citoquinas y activa el complemento, provocando daño directo a nivel del parénquima pulmonar y produciendo aumento de la permeabilidad vascular, lo que provoca una neumonitis tóxica con edema pulmonar hemorrágico (13,14).

A pesar de que es sabido que el meconio induce inflamación y apoptosis, sus mecanismos fisiopatológicos siguen sin ser del todo claros. Una teoría expone que, al ser el meconio producido por el intestino con una mínima exposición al sistema inmune durante la vida fetal, el organismo lo reconoce como “no propio”, lo que activa la inmunidad innata (1). Además, a pesar de que el meconio es considerado “esteril”, su componente mucopolisacárido favorece el crecimiento de microorganismos, especialmente *Escherichia coli* (3).

En 15-20% de los casos se puede producir hipertensión pulmonar persistente (1). Esto se debe a la vasoconstricción pulmonar inducida por la hipoxia o por la acidosis, a la hipertrofia de capilares por la hipoxia intrauterina y a la hiperinflación pulmonar, lo que aumenta las resistencias vasculares pulmonares (1,13). La liberación de mediadores vasoactivos como eicosanoides, endotelina-1 y prostaglandinas E2 juega un papel importante en dicho proceso (13,14). La acidosis junto con la hipertensión pulmonar persistente producen un cortocircuito de derecha-izquierda que se puede dar a través del foramen oval, del ducto arterioso o

de ambas estructuras (11). Este cortocircuito agrava la hipoxemia y puede llevar a un círculo vicioso letal, ocasionando una alta morbilidad en el recién nacido (1,13).

Diagnóstico

El diagnóstico se basa en tres pilares: la historia materna (embarazo a término o posttérmino, líquido amniótico teñido de meconio), los hallazgos clínicos y radiológicos del recién nacido (1). Estos bebés pueden presentar un manchado o tinte verdoso amarillento en la piel, uñas y en el cordón umbilical. El aumento del esfuerzo respiratorio se puede manifestar con quejidos, taquipnea, retracciones costales o con el hallazgos de un tórax en tonel debido al atrape aéreo. Al explorar el tórax se pueden encontrar ronquidos o estertores.

El diagnóstico se confirma con una imagen radiológica. Se debe realizar una radiografía de tórax en todos aquellos pacientes con SAM sintomático. Se puede evidenciar desde campos pulmones sin infiltrados o evidencia de compromiso intersticial, hasta los hallazgos clásicos de infiltrados u opacidades parcheadas gruesas y difusas bilaterales que alternan con áreas de expansión (15, 16). Cuando se evidencia densidades homogéneas similares a consolidaciones o atelectasis se puede sospechar de una forma clínica más grave. Según progresa la enfermedad se puede observar hiperinsuflación pulmonar con diafragmas aplanados. Se pueden observar derrames pleurales y hasta en un 33% de los afectados neumotórax, neumomediastino o enfisema intersticial. Estos hallazgos radiológicos se resuelven en un promedio de 7 a 10 días, pudiendo persistir por semanas en algunos lactantes (15).

Se debe buscar signos de sepsis en todos los pacientes con SAM sintomático, completando los estudios respectivos con marcadores inflamatorios y cultivos. La gasometría sanguínea, preferiblemente arterial, suele revelar acidosis respiratoria. Esta se debe controlar de manera oportuna hasta que se estabilizan los parámetros y por ende su condición clínica (16).

Diagnóstico diferencial

En el diagnóstico diferencial se pueden incluir múltiples causas de distrés respiratorio neonatal. El SAM se va a diferenciar de estos según los hallazgos en la historia, la presentación clínica y en los hallazgos radiográficos (3). Los tres trastornos de transición de la vida intrauterina a la neonatal más comunes de dificultad respiratoria en los recién nacidos son la taquipnea transitoria del recién nacido, el síndrome de dificultad respiratoria por inmadurez y la hipertensión pulmonar persistente del recién nacido (17).

	Taquipnea transitoria del recién nacido	Síndrome de dificultad respiratoria por inmadurez	Hipertensión pulmonar persistente del recién nacido	Otros diagnósticos diferenciales
Fisiopatología	Ocurre típicamente en prematuros tardíos. Es provocada por una eliminación tardía del líquido alveolar fetal. Esto ocasiona disminución de la distensibilidad pulmonar y aumento de la resistencia en las vías respiratorias. Es una condición a u t o l i m i t a d a generalmente (18).	Anteriormente conocido como enfermedad de la membrana hialina, ocurre comúnmente en pacientes prematuros. Es provocado predominantemente por un déficit de factor surfactante que provoca colapso alveolar y atelectasias difusas (19).	Ocurre por una persistencia elevada anormal de las resistencias vasculares pulmonares. Esto conduce a un cortocircuito de derecha a izquierda por medio de las vías circulatorias fetales. Es causada predominantemente por una mala adaptación o desarrollo del lecho vascular pulmonar (20).	-Neumonía congénita -Sepsis neonatal temprana - Síndrome de abstinencia neonatal o de supresión de opioides - Malformaciones congénitas de las vías respiratorias - Cardiopatías congénitas cianógenas (17)
Evolución de los síntomas	Los síntomas generalmente se resuelven a las 24 horas de vida (18).	La dificultad respiratoria y la cianosis suele ocurrir desde el nacimiento o poco después (19).	Los pacientes suelen manifestar dificultad respiratoria dentro de las primeras 24 horas de vida (20).	
Hallazgos radiológicos y de gabinete	En la radiografía de tórax se evidencian rayas lineales perihiliares de forma bilateral (18).	En la radiografía de tórax se evidencian v o l ú m e n e s pulmonares bajos con el hallazgo clásico de vidrio esmerilado con broncograma aéreo (19).	El diagnóstico se confirma con un ecocardiograma que denota una anatomía cardíaca normal y evidencia hipertensión arterial pulmonar (20).	

Tabla 1. Diagnósticos diferenciales del SAM (17, 18, 19, 20).

Tratamiento

El objetivo del tratamiento incluye medidas generales de soporte respiratorio y estabilización hemodinámica. Estas se van a centrar en prevenir y/o tratar infecciones, la corrección de trastornos metabólicos y la prevención de hipoxia o en su defecto isquemia. La parte ventilatoria abarca asegurar y mantener una adecuada ventilación y oxigenación (1). La reanimación debe basarse en los mismos principios de reanimación que para aquellos pacientes que presentan un líquido amniótico claro, donde siempre debe estar presente una persona capacitada para realizar intubación traqueal si fuera necesario (21).

Medidas generales

Los recién nacidos con antecedentes de líquido amniótico meconizado asociado con distrés respiratorio deben ser vigilados de cerca en una unidad de cuidado intensivo neonatal. Aquellos pacientes con respiración deprimida al nacimiento o tono muscular inadecuado deben ser colocados en una fuente de calor radiante para realizar los pasos iniciales. Siempre que la frecuencia cardíaca sea inferior a 100 latidos por minutos o que no respire de manera adecuada se debe iniciar ventilación con presión positiva (1, 21).

Previamente se recomendaba la succión nasal y orofaríngea de rutina en todo recién nacido vigoroso y no vigoroso con líquido amniótico meconizado. Sin embargo, actualmente no se recomienda la aspiración sistemática endotraqueal. Debe considerarse su realización en los pacientes con depresión respiratoria que van a ser intubados y en quienes se evidencian secreciones en la vía aérea que provoquen obstrucción. La aspiración endotraqueal de rutina no disminuye el riesgo de desarrollar SAM y más bien puede retrasar las maniobras de resucitación en el recién nacido sin proveerles mayor beneficio (22).

En estos pacientes se debe procurar la normotermia (36,5 y 37,5 °C), excepto en aquellos con encefalopatía hipóxica isquémica que se encuentren dentro del protocolo de hipotermia respectivo. Se debe procurar corregir de manera precoz cualquier trastorno metabólico asociado. Se debe mantener un pH entre 7,25 a 7,40, una PaCO₂ entre 40 a 55 mmHg y siempre evitar hiperventilar al paciente por su predisposición a desarrollar síndromes de fuga de aire. Estos objetivos son importantes para disminuir el riesgo de deterioro neurológico a largo plazo (1).

Aquellos pacientes que requieran ser intubados, ameritan sedación y analgesia para disminuir las molestias, además del cortocircuito de derecha a izquierda que puede empeorar ante la hipoxemia transitoria que presentan al realizar maniobras de valsalva o cambios vasovagales relacionados con la falta de sedación (1). La morfina y el fentanilo son los opioides sedantes más utilizados. Se ha visto que su uso optimiza el intercambio de gases, además de disminuir la asincronía del bebé con el ventilador y disminuir la liberación refleja de catecolaminas que empeoran la resistencia vascular pulmonar (23). El uso de bloqueo neuromuscular (pancuronio, vecuronio) disminuye la agitación, por ende, el riesgo de episodios hipóxicos. Deben utilizarse con cuidado por riesgo de atelectasia pulmonar, deterioro de la ventilación y perfusión y aumento de la mortalidad (1,23).

El meconio estéril es propenso a que se desarrolle sobreinfección en las áreas pulmonares mal ventiladas, sin embargo, no se recomienda profilaxis antibiótica de forma rutinaria. Existe poca evidencia clara que relacione la asociación entre la aspiración de meconio y sepsis. El diagnóstico clínico no puede descartar con exactitud una neumonía según los hallazgos radiológicos. Debido a ello se prefiere iniciar cobertura antibiótica en presencia de factores de riesgo para sepsis neonatal y posteriormente con cultivos negativos, se pueden suspender a las 48 a 72 horas según la evolución (1,23).

Soporte respiratorio

El manejo respiratorio busca mantener una oxigenación y ventilación óptima para disminuir la hipoxemia, acidosis e hipercapnia que favorezca el desarrollo de hipertensión pulmonar (24). Puede incluir el uso de oxigenoterapia, ventilación no invasiva e invasiva y ventilación mecánica. Es ideal procurar un objetivo de saturación preductal entre 92 a 97%. La hiperoxia puede favorecer la vasoconstricción arterial pulmonar. El uso de presión positiva continua nasal es superior a la oxigenoterapia sola para evitar la ventilación mecánica; optimiza el reclutamiento pulmonar cuando se evidencia expansión de 8-9 costillas en una radiografía de tórax anterior (1).

Alrededor de un 40% de los afectados van a requerir ventilación mecánica. Estos son de difícil manejo ventilatorio por la presencia de zonas con atelectasia y otras con hiperinflación. Puede ser necesario utilizar altas presiones inspiratorias y/o volúmenes tidales con presión positiva al final de la espiración para llegar a evitar la sobredistensión alveolar. La ventilación oscilatoria de alta frecuencia es útil para disminuir el riesgo de barotrauma. Esta se puede utilizar si el paciente se encuentra en fallo hipoxémico o presenta presiones inspiratorias pico de 25 a 28 cm H₂O (1).

Surfactante

En algunos casos donde el componente principal sea la pobre actividad o la disminución en la producción del factor surfactante, se ha visto que presenta beneficios en la oxigenación, mejorando la función respiratoria con reducción en la necesidad de oxigenación con membrana extracorpórea, sin embargo, no se recomienda su uso de manera rutinaria (1,24).

Se ha visto que disminuye en general la gravedad del SAM, no obstante, no existe evidencia hasta el momento respecto a cambios en la mortalidad (1). El meconio impacta negativamente en la producción de surfactante endógeno por lo que la administración exógena disminuye el desajuste ventilatorio, la resistencia vascular pulmonar, la necesidad de óxido nítrico inhalado y ECMO en los recién nacidos ventilados (24).

La vía de aplicación puede ser bajo esquemas no invasivos o mediante lavado pulmonar endotraqueal. El lavado pulmonar ha mostrado mayor potencial de beneficio en los recién nacidos con enfermedad grave, sin embargo, se necesitan aún más estudios para determinar el impacto sobre la duración respecto a la ventilación mecánica en los casos más leves (25).

Óxido Nítrico Inhalado

El síndrome de aspiración de meconio puede asociar comúnmente hipertensión pulmonar. Se puede utilizar óxido nítrico inhalado en aquellos pacientes que presenten HTAP o fallo hipoxémico, esto cuando se alcance un índice de oxigenación persistente mayor a 15 - 25 y/o exista evidencia en el ecocardiograma de hipertensión arterial pulmonar (1, 16). Esta terapia disminuye la necesidad de oxigenación por membrana extracorpórea. Se ha visto que se potencia su efecto con la utilización conjunta de ventilación de alta frecuencia oscilatoria (1). Para evitar una vasoconstricción de rebote por el retiro repentino de esta se debe hacer un destete gradual de la terapia (16).

Esteroides y antiinflamatorios

Los lactantes afectados se pueden beneficiar del uso de algunos esteroides para disminuir la duración del distrés respiratorio, los requerimientos de oxígeno, la duración de estancia hospitalaria (26). La administración posnatal de esteroides actúa disminuyendo el proceso inflamatorio y estabilizando las membranas vasculares, mejorando así la estabilidad cardiovascular del recién nacido. La budesonida nebulizada o la metilprednisolona intravenosa han mostrado beneficios con respecto a la reducción de la estancia hospitalaria, necesidad de oxigenoterapia suplementaria y requerimientos de líquidos intravenosos (1, 26). Sin embargo, un pequeño número de ensayos evidencia que no existen beneficios en la disminución de la mortalidad con el uso de ningún tipo de esteroides, por lo que se requieren más ensayos controlados aleatorios multicéntricos para poder determinar mejor la eficacia de los esteroides a corto y largo plazo (27).

Se ha estudiado el uso de otros fármacos antiinflamatorios centrados en la inflamación pulmonar y el daño oxidativo. Una amplia variedad de fármacos, incluyendo inhibidores de la ciclooxigenasa, inhibidores de la fosfodiesterasa y antioxidantes, actúan en diferentes sitios de la cascada inflamatoria pudiendo mejorar el estado clínico y supervivencia con el uso concomitante de surfactante exógeno y vasodilatadores. A pesar de los efectos antiinflamatorios, los efectos secundarios en la lesión pulmonar inducida por meconio aún deben de estudiarse cuidadosamente para poder hacer recomendaciones de su uso clínico (28).

Soporte circulatorio

Existen múltiples medidas terapéuticas que se pueden realizar si el paciente amerita soporte circulatorio por deterioro hemodinámico para asegurar un adecuado gasto cardíaco y perfusión tisular. Puede ser necesario expandir el volumen intravascular en situaciones de hipotensión arterial y/o de perfusión tisular periférica inadecuada (24). Se debe considerar el efecto de los agentes cardiotónicos, inotrópicos o vasopresores sobre la resistencia vascular sistémica y pulmonar, de elección la dopamina, sin embargo, si el paciente presenta disfunción miocárdica se puede utilizar dobutamina o norepinefrina (1,29). La realización de una ecocardiografía para evaluar la gravedad de las condiciones hemodinámicas es útil para elegir al mejor agente inotrópico (1).

La respuesta a inotrópicos varía en la población neonatal debido a las características únicas de la fisiología del recién nacido: por diferencias en la arquitectura del miocardio, receptores celulares y cortocircuitos intracardiacos. La dopamina no se recomienda para soporte vasopresor en pacientes con choque séptico, excepto en los que presenten relativa bradicardia, por el riesgo arritmogénico del fármaco. No tiene ventajas sobre la norepinefrina como vasopresor de primera línea y sumado al incremento de taquiarritmias, se ha asociado con aumento de la mortalidad en el choque séptico (29).

La norepinefrina se considera como agente de primera elección para el soporte hemodinámico en todos los tipos de choque hipotensivo, aún cuando se asocia con el sepsis (29). La dobutamina ejerce un efecto directo sobre receptores adrenérgicos, aumentando la contractilidad del miocardio, la frecuencia cardíaca y la velocidad de conducción. En el choque séptico, la dobutamina genera incrementos en el índice cardíaco, por lo que se recomienda como inotrópico de primera línea con o sin vasopresor. Sin embargo, en presencia de choque séptico con hipotensión se administra en combinación con un agente vasoconstrictor. Aún se necesitan más estudios para determinar el manejo aminérgico óptimo en el neonato (29).

Ventilación alta frecuencia oscilatoria (VAFO) y oxigenación por membrana extracorpórea (ECMO)

La VAFO ayuda a disminuir la extensión de la lesión pulmonar provocado por la sobreexpansión pulmonar local y la apertura y cierre alveolar repetitivos. Disminuye el riesgo de fugas de aire y permite mantener los niveles normales de la presión parcial de dióxido de carbono. Esto lleva a un menor riesgo de vasodilatación cerebral y aumento del flujo sanguíneo cerebral provocado por la hipercapnia. Esta terapia suele ser de mejor utilidad en los recién nacidos debido a la menor superficie corporal. Esto resulta en una mejor resonancia pulmonar con sus efectos en la ventilación. Se ha visto que alivia las reacciones inflamatorias pulmonares y acorta la duración de la ventilación mecánica. Permite que los pacientes alcancen una remisión rápidamente (30).

Cuando falla la terapia convencional, como la ventilación de alta frecuencia oscilatoria y óxido nítrico inhalado, se puede utilizar la terapia ECMO como último recurso bajo las siguientes circunstancias, si el paciente presenta datos de un suministro inadecuado de oxígeno, a pesar de máxima terapia (aumento del lactato, acidosis metabólica, disfunción de órganos diana), insuficiencia respiratoria hipóxica grave con descompensación aguda ($\text{PaO}_2 < 40$ mmHg), índice de oxigenación elevado sostenidamente sin mejoría, hipertensión arterial pulmonar severa con disfunción ventricular. Los pacientes con hipertensión arterial pulmonar asociada que no mejora con terapia médica convencional son candidatos ideales para la terapia ECMO ya que se benefician del reposo pulmonar. Los pacientes con dicho tratamiento asocian una alta supervivencia del 94 a 95% aproximadamente (1, 31).

Se recomienda actualmente el uso de presión positiva y solo intubar para succión traqueal cuando no se proporcione una ventilación efectiva debida a la obstrucción mecánica. La terapia de soporte debe adaptarse a la fisiopatología específica de cada paciente. Cuando se asocie concomitantemente hipertensión pulmonar, los pacientes pueden permanecer con hipoxia a pesar de una ventilación agresiva. Cuando esto ocurre el uso de surfactante, óxido nítrico inhalado y la ECMO son de gran utilidad. El pronóstico a largo plazo se relaciona con la severidad de la hipoxemia inicial y el daño neurológico, no así por la propia injuria pulmonar (31).

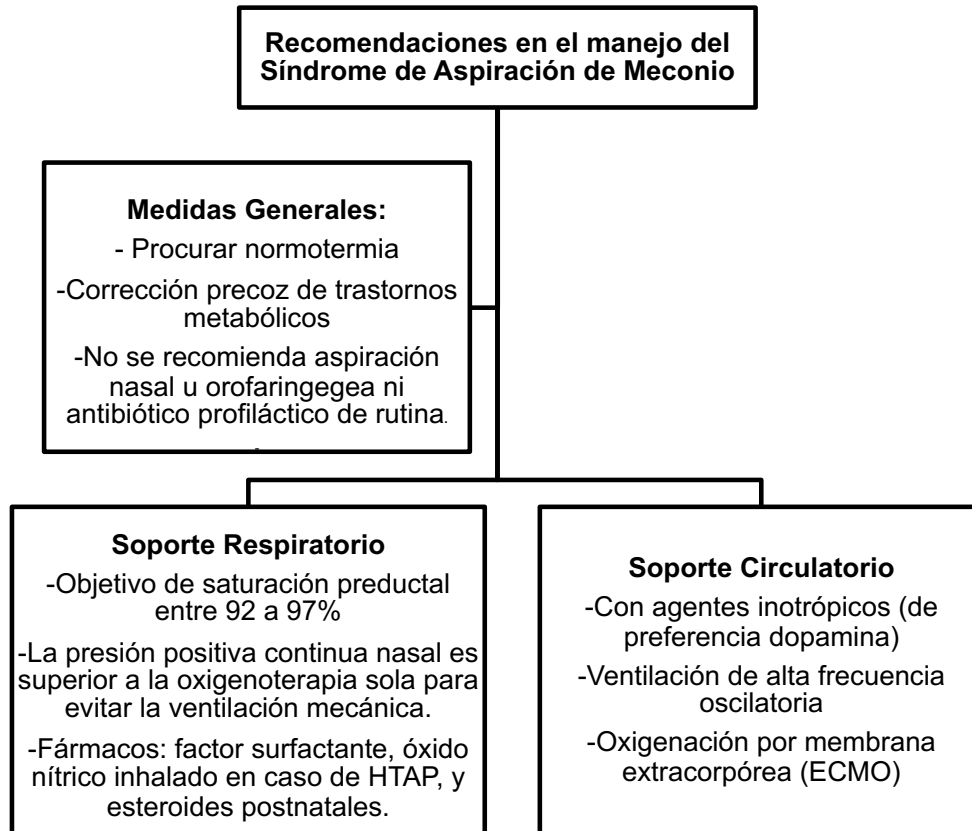


Figura 1. Algoritmo de recomendaciones de manejo del Síndrome de Aspiración de Meconio (1,21,22,23,24,27).

CONCLUSIÓN

El Síndrome de Aspiración de Meconio es una de las principales etiologías de distrés respiratorio neonatal. Su sospecha temprana y adecuado manejo diagnóstico y terapéutico son indispensables para prevenir el desarrollo de secuelas en el recién nacido. Gracias a la optimización de nuevos abordajes terapéuticos, su incidencia y mortalidad han disminuido significativamente a lo largo de los años, traduciéndose en una mejor calidad de vida para el lactante.

Declaración de conflicto de intereses

Se declara que ninguno de los autores presenta algún conflicto de interés por el artículo.

Declaración de financiamiento

La publicación no presentó ningún medio de financiamiento.

REFERENCIAS BIBLIOGRÁFICAS

1. Monfredini C, Cavallin F, Villani PE, Paterlini G, Allais B, Trevisanuto DE. Meconium Aspiration Syndrome: A Narrative Review. *Children*. 2021;230 (8): 1-13. Disponible en: <https://www.ncbi.nlm.nih.gov/pmc/articles/PMC8002729/>
2. Dargaville PA, Copnell B. The Epidemiology of Meconium Aspiration Syndrome: Incidence, Risk Factors, Therapies, and Outcome. *PEDIATRICS*. 2006;117 (5):1712-1721. Disponible en: <https://pubmed.ncbi.nlm.nih.gov/16651329/>
3. García-Prats J, Martin R. Meconium aspiration syndrome: Pathophysiology, clinical manifestations and diagnosis. *UpToDate*. 2021. Disponible en: <https://www.uptodate.com/contents/meconium-aspiration-syndrome-pathophysiology-clinical-manifestations-and-diagnosis>
4. Ward C, Caughey AB. The risk of meconium aspiration syndrome (MAS) increases with gestational age at term. *The Journal of Maternal-Fetal & Neonatal Medicine*. 2022;35 (1):, 155-160. Disponible en: <https://pubmed.ncbi.nlm.nih.gov/32233692/>
5. Paudel P, Sunny AK, Poudel PG, Gurung R, Gurung A, Bastola R, Chaudhary RN, Budhathoki S, Ashish KC. Meconium aspiration syndrome: incidence, associated risk factors and outcome-evidence from a multicentric study in low-resource settings in Nepal. *Journal of Pediatrics and Child Health*. 2020; 56(1): 630-635. Disponible en: <https://pubmed.ncbi.nlm.nih.gov/31894896/>
6. Lourenco CP, Flor-de-Lima F, Marcondes G, Rocha D, Machado AP, Ferreira MH. Meconium aspiration syndrome: risk factors and predictors of severity. *The Journal of Maternal Fetal & Neonatal Medicine*. 2019 May;32(9):1492-1498. doi: 10.1080/14767058.2017.1410700
7. Liu WF, Harrington T. Delivery Room Risk Factors for Meconium Aspiration Syndrome. *American Journal of Perinatology*. 2002; 19(7): 367-377. Disponible en: <https://pubmed.ncbi.nlm.nih.gov/12442226/>
8. Yokoi K, Iwata O, Kobayashi S, Kobayashi M, Saitoh S, Goto H. Evidence of both fetal inflammation and hypoxia-ischaemia is associated with meconium aspiration syndrome. *Scientific Reports*. 2021; 11:16799. Disponible en: <https://pubmed.ncbi.nlm.nih.gov/34408219/>
9. Balchin I, Whittaker JC, Lamont RF, Steer PJ. Maternal and Fetal Characteristics Associated with Meconium-Stained Amniotic Fluid. *American College of Obstetricians and Gynecologists*. 2011; 117(4): 828-835. Disponible en: <https://pubmed.ncbi.nlm.nih.gov/21383642/>
10. Thornton PD, Campbell RT, Mogos MF, Klima CS, Parson J, Strid M. Meconium aspiration syndrome: Incidence and outcomes using discharge data. *Early Human Development*. 2019; 136: 21-26. Disponible en: <https://pubmed.ncbi.nlm.nih.gov/31295648/>
11. Wiedeman JR, Saugstad AM, Barnes-Powell L, Duran K. Meconium Aspiration Syndrome. *Neonatal Network*. 2008; 27(2): 81-87. Disponible en: <https://pubmed.ncbi.nlm.nih.gov/18431962/>

12. Lee JH, Romero R, Lee KA, Eun NK, Korzeniewski SJ, Chaemsaitong P, Bo HY. Meconium Aspiration Syndrome: A Role for Fetal Systemic Inflammation. *American Journal of Obstetrics and Gynecology*. 2016 Mar;214(3):366.e1-9. doi: 10.1016/j.ajog.2015.10.009
13. Rawat M, Nangia S, Chandrasekharan P, Lakshminrusimha S. Approach to Infants Born Through Meconium Stained Amniotic Fluid: Evolution Based on Evidence? *American Journal of Perinatology*. 2018 Jul;35(9):815-822. doi: 10.1055/s-0037-1620269
14. Walsh MC, Fanaroff JM. Meconium Stained Fluid: Approach to the Mother and the Baby. *Clinics in perinatology*. 2007;34: 653-665. Disponible en: <https://www.sciencedirect.com/science/article/abs/pii/S0095510807000802>
15. Yeh TF. Meconium aspiration syndrome: The core concept of pathophysiology during resuscitation. *Neonatal Medicine*.2017;24(2): 53-60. Disponible en: https://www.neo-med.org/upload/pdf/Neonatal%20Med_24_2_53_61.pdf
16. Arora PK. Non-delivery room management of Meconium Aspiration Syndrome (MAS). *NeoReviews*.2017;18(3): 61-5. Disponible en: <https://publications.aap.org/neoreviews/article-abstract/18/3/e161/88458/Non-Delivery-Room-Management-of-Meconium?redirectedFrom=fulltext>
17. Martín R, García-Prats J. Overview of neonatal respiratory distress and disorders of transition. *UpToDate*. 2022. Disponible en: <https://www.uptodate.com/contents/overview-of-neonatal-respiratory-distress-and-disorders-of-transition>
18. Johnson K, García-Prats J. Transient tachypnea of the newborn. *UpToDate*. 2021. Disponible en: <https://www.uptodate.com/contents/transient-tachypnea-of-the-newborn>
19. Martín R, García-Prats J. Clinical features and diagnosis of respiratory distress syndrome in the newborn. *UpToDate*. 2020. Disponible en: https://www.uptodate.com/contents/respiratory-distress-syndrome-rds-in-the-newborn-clinical-features-and-diagnosis?search=Clinical%20features%20and%20diagnosis%20of%20respiratory%20distress%20syndrome%20in%20the%20newborn&source=search_result&selectedTitle=1-150&usage_type=default&display_rank=1
20. Stark AR, García-Prats J. Persistent pulmonary hypertension of the newborn (PPHN): Clinical features and diagnosis. *UpToDate*. 2022. Disponible en: <https://www.uptodate.com/contents/persistent-pulmonary-hypertension-of-the-newborn-pphn-clinical-features-and-diagnosis>
21. Kalra VK, Lee HC, Sie L, Ratnasiri AW, Underwood MA, Lakshminrusimha S. Change in neonatal resuscitation guidelines and trends in incidence of meconium aspiration syndrome in California. *Journal of Perinatology*.2019; 40(1):46-55. Disponible en: <https://pubmed.ncbi.nlm.nih.gov/31611615/>
22. Kattwinkel J., Perlman JM., et al. Part 15: Neonatal Resuscitation. 2010 American Heart Association Guidelines for Cardiopulmonary Resuscitation and Emergency Cardiovascular Care. *Circulation*. 2010; 122(18): S909-S919. Disponible en: <https://www.ahajournals.org/doi/full/10.1161/CIRCULATIONAHA.110.971119>
23. Chettri S, Bhat BV, Adhisivam B. Current concepts in the management of meconium aspiration syndrome. *The Indian Journal of Pediatrics*.2016;83(10):1125-30. Disponible en: <https://pubmed.ncbi.nlm.nih.gov/27206687/>

24. García-Prats J, Martín R. Meconium aspiration syndrome: Prevention and management. UpToDate. 2021. Disponible en: <https://www.uptodate.com/contents/meconium-aspiration-syndrome-prevention-and-management>
25. Hahn S, Choi HJ, Soll R, Dargaville PA. Lung Lavage for meconium aspiration syndrome in newborn infants. Cochrane Database of Systematic Reviews. 2013;(4):3-9. Disponible en: <https://pubmed.ncbi.nlm.nih.gov/23633311/>
26. Phattraprayoon N, Ungtrakul T, Tangamornsuksan W. The effects of different types of steroids on clinical outcomes in neonates with Meconium Aspiration Syndrome: A systematic review, meta-analysis and Grade Assessment. Medicina. 2021;57(11):3-15. Disponible en: <https://pubmed.ncbi.nlm.nih.gov/34833499/>
27. Yeung T, Jasani B, Shah PS. Steroids for the Management of Neonates With Meconium Aspiration Syndrome: A Systematic Review and Meta-analysis. Indian Pediatrics. 2021;58(4):370-376. Disponible en: <https://pubmed.ncbi.nlm.nih.gov/33883312/>
28. Mokra D, Mokry J, Tonhajzerova I. Anti-inflammatory treatment of meconium aspiration syndrome: Benefits and risks. Respiratory Physiology & Neurobiology. 2013;187(1):52-7. Disponible en: <https://pubmed.ncbi.nlm.nih.gov/23466955/>
29. García A, Peña R, Sandoval L. Vasopresores e inotrópicos: uso en pediatría. Archivos de Cardiología de México. 2017;88(1): 1-12. Disponible en: <https://www.elsevier.es/es-revista-archivos-cardiologia-mexico-293-articulo-vasopresores-e-inotropicos-uso-pediatria-S1405994017300149>
30. Yang G, Qiao Y, Sun X, Yang T, Lv A, Deng M. The clinical effects of high-frequency oscillatory ventilation in the treatment of neonatal severe meconium aspiration syndrome complicated with severe acute respiratory distress syndrome. BMC Pediatrics. 2021; 21(1):1-6. Disponible en: <https://bmcpediatr.biomedcentral.com/articles/10.1186/s12887-021-03042-y>
31. Olicker AL, Raffay TM, Ryan RM. Neonatal respiratory distress secondary to meconium aspiration syndrome. Children. 2021; 8(3):1-9. Disponible en: <https://www.mdpi.com/2227-9067/8/3/246>